SILKEBORG BAD 281 Lb.Nr. 183

Bolig: Parup

Navn: Maren Rask

Alder og Stilling: 48 gift Husholdningslærerinde

Bopæl: Hotel

Indl.: 16 — 6 — 1922

Udskr.: 29 — 7 — 19 22

Ialt 43 Dage

Journal grupper.pl Indl. for

Hans Christiansen af Overl. Engesæth

Kirurgisk-ortopædisk

Pl. Abdominale regnet

Tuberculosis pulmonum

Apparatmæssig regnet

Diverse indgreb

(+ 3/4 Kalk)

Da Pt. var 8-9 år, begyndte han at lide af Forstoppelse. Byrgen blev stor og han gik med Kramper i Underlivet til 14-Aarsalderen.

I 14-Aarsalderen perforerede en Abces spontant i Forbindelse af 4. Tarmslynge. Der kom Fækalmasser (Rikdomsmasser) ud af Abcessen, idet den tilgrænsende Tarmslynge var perforeret af Abcessen. Fistlen var 3-4 Centimeter lang. Der var endnu Helvig i 1916 begyndte Pt. at føle sig meget træt og kunde ikke holde sine Arbejdstimer. Abdomen, hvorfra den sidst udvendige Fistel var, blev ubehagelig at røre ved. I 1917 blev han opereret, idet der fjernedes Lagerstenen med tilhørende Tarmstykke, men der blev endnu ved Pt. at ligge noterede mere.

I 1920 gennemgik en Lagerstenen og denne Gang blev begge Fistelgange fjernet.

Pt. kunde i mellemliggende Tidsrum mærke Underlivet uroligt, men kunde dog passe sit Arbejde som Husholdningslærerinde indtil Foraaret 1922, da hun blev syg med Abcessen, der atter voksede ud af det gamle Ar. Hun kom op til Overlæge Hans Christiansen, der foretog Operationen for 14 Dage siden, og synes at det gik meget godt med Operationen, skønt en Del af Tarmen maatte resiceres. Hendes Tilstand var altid meget tryg og rolig. Sandheden i Orden! Maaned har ikke været Pt. helt sikker Operationen i 1920, da der efter denne Tid vedvarende Helbredelsestrang og meget Hjemlængsel, men i øvrigt ingen særlige Gener.

Pt. bliver Pt. af Overlægen. Stemmen er ikke altid god.

---

og Pt. har i mange Aar lidt meget af Forstoppelse.

Pt. er meget træt og anæmisk ud. I det gule Ansigtsfarvetone. Tandkødene er blege. Intet særligt at notere i Brystorganerne, der ophidses en spidsvinklet Byrgen, der omgiver de resicerede Dværmslynge og øverste Lændehvirvler.

Pelvis normale. Genitalia naturlige. Tonerne er rene. Abdomen er meget let bevægelig og let at palpere af Pelvis og Thorax. Det vestlige Parti af Abdomen har sin excentriske Fistelmunding med tilhørende Infiltrationszone. Ingen Tumorer eller Resistenser at føle. Abdomen er ikke særlig ømfindtlig ved Tryk. Ingen Tumorer at føle.

Pt. kommer for at faa noget Styrke, thi han føler sig saa træt, og spiser altid godt.

Bolig: Parup

Navn: Fr. Maren Rask Cont.: 1

Urban Ovarium, hvorfra nogle ex adhærente til Tarmen (Vedhæng, Os Ilei) Uterus ikke undersøgt pr. Vaginam. Tandkød: Ty til Blødt Pelv. Blød, ingen Ømfindt. i Ligamenterne. Stillingsforhold: Normale

Hæmoglobin 120 (R-K) 140 (Sahli)

Hvide Blodlegemer 19.9

Vægt 103

Urinen gennemsigtig, syrlig ÷ a ÷ s ÷ P ÷ Hg

Direkt L

Typ 32-38 10 mm X 6

Ved 36-25 X 6

Ikke ~~Typhus~~ i Typ

Ikke ~~Typhus~~ i Typ

Hb + 20% ca 1 Mill

1 Typ 3 Typh

(Mill)

2/6 Som. ved Gjentof. i Lænderne P. 118

Pt. ønsker Undersøgelse af sit Hjerte for at erfare, om det er nødvendigt dette kan komme for Fare ved Operation, Undersøgelsen

23/6 P 120 regelmæssig, blød Abdomen ikke.

massage efter efter Do — X 6

4/7 V. 108 Vells. P 96 regelm., blød Abdomen 18 cm (Navle) Om aftenen 0,07 Morfin 1 Gjentof.

Fandt ikke 12-38 10-X Typ 32-38 10-X Ved 36-25 X 6 Mest efter Ord

11/7 Lidt smertefuld ved Gjentofet P 84 regelm., blød, Ømfindtlig Sutur

12/7 efter Gjentof. i Lænderne. Ingen Ømfindtlig Sutur Som ved gaarsdagen

13/7 V. 110 P. 96 regelm. blød

22/7 V. 110 P?

27/7 tilbage Sahlitest Vatter

Landvig M.D.

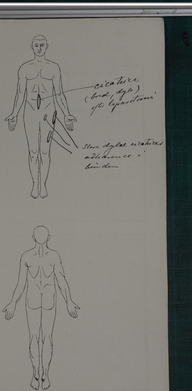

Bolig: Parup 6 1922

Navn: Fr. Maren Rask Cont.: 1

d. 16/6

